



STOMATITIS ULCEROSA BIJ TWEE WURGSLANGEN

ULCEROUS STOMATITIS IN TWO CONSTRICTORS

Het hier gereproduceerde artikel verscheen oorspronkelijk in 1968, in het Nederlands, in *Lacerta*, 27 (7), blz. 55-57. Omdat de hierin beschreven behandeling standaard wordt toegepast, is het van belang het ook in het Engels te publiceren.

Prof. Dr. A. A. Verveen en Drs. M. Kooij, met medewerking van J. Colijn, H. H. van der Mey en W. P. Walen. Uit het Fysiologisch Laboratorium van de Rijksuniversiteit te Leiden.

Stomatitis ulcerosa of bekrot is bij reptielen een naar verluidt fatale ziekte waarbij zowel bacteriën als schimmels zijn gevonden, terwijl ook een avitaminose is genoemd (H. Reichenbach-Klinke and E. Elkan, *The Principal Diseases of Lower Vertebrates*. Academic Press, New York 1965, p. 394-396). Hoewel wij er niet in geslaagd zijn in onze twee ernstige gevallen van bekrot de verwekker direct te determineren, wijzen zowel onze waarnemingen als het geslaagde verloop van onze op schimmel gerichte behandeling erop, dat in dit geval een schimmel de oorzaak van deze ziekte is.

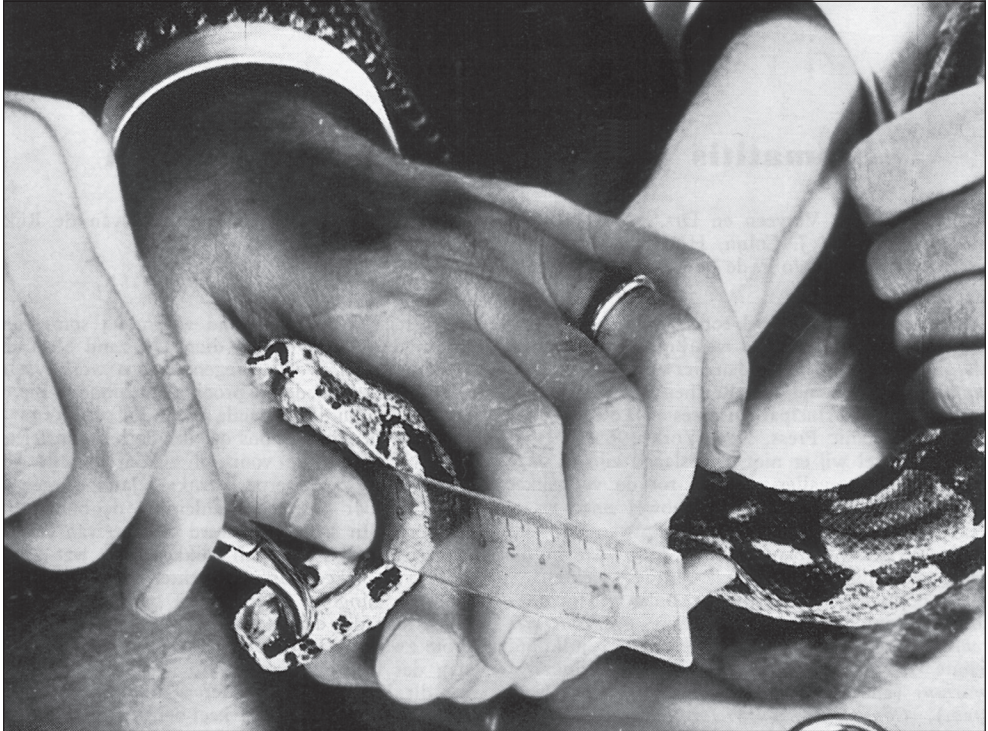In de periode december 1965 - juli 1966 namen wij in onze collectie reptielen vier worgslangen op: *Epicrates cenchrus* (regenboogboa, gegevens per 5 juli 1966: lengte 191 cm, gewicht 1865 gram), *Eunectes murinus* (anaconda, lengte 135 cm, gewicht 1250 gram), *Constrictor constrictor* (boa constrictor, lengte 170 cm,

This paper was originally published in Dutch in *Lacerta* 1968, 27 (7), pp. 55-57. Because the treatment described in this paper became standard procedure is it worthwhile to publish an English translation.

A.A. Verveen and M. Kooy, with the assistance of J. Colijn, H.H. van der Mey and W.P. Walen. Physiological Laboratory, University of Leiden

Ulcerous stomatitis in reptiles is said to be a fatal disease caused both by fungi and by bacteria. An avitaminosis has also been mentioned (H. Reichenbach-Klinke and E. Elkan, *The Principal Diseases of Lower Vertebrates*. Academic Press, New York 1965, p. 394-396). Our observations as well as the success of our antifungal approach used in two cases of serious ulcerous stomatitis, suggests that the disease is caused by a fungus, even though we did not succeed in the determination of the infectious agent as such.

Between December 1965 and July 1966 we added four constrictor snakes to our collection: *Epicrates cenchrus* (a rainbow boa with a length of 191 cm and a mass of 1865 g, data of July 5, 1966), *Eunectes murinus* (anaconda, 135 cm and 1250 g), *Boa constrictor* (boa constrictor, 170 cm and 1900 g) and *Python reticulatus* (reticulated python, 170 cm and 700 g). All animals had clean mouths upon their arrival (respectively on



gewicht 1900 gram) en *Python reticulatus* (netslang, lengte 170 cm, gewicht 700 gram). De dieren, die alle bij aankomst (respectievelijk op 3 januari 1966, 13 december 1965, 29 maart 1966 en 5 juli 1966) schone bekken hadden, werden gescheiden ondergebracht in eenvoudige terraria met zand op de bodem en met een grote waterbak. De terraria stonden in een tropische kamer. De boa constrictor at uitsluitend dode ratten en muizen, die op het, vaak vochtige, zand werden neergelegd. Na de maaltijd zagen wij soms zand tussen de kaken van het dier. Dit zand bleef dagenlang zitten. Ook de regenboogboa werkte soms een met zand bedekte prooi

January 3d, 1966, December 13th, 1965, March 29th, 1966 and July 5th, 1966). They were separately housed in simple terraria, with sand-covered bottoms, containing a large tray with water. The terraria were located in a 'tropical' room.

The boa constrictor swallowed only dead mice and rats. The prey animals were placed on the sandy and often somewhat humid floor of its terrarium. After the boa had finished its meal we sometimes saw that it carried sand between its jaws, where it remained for days on end. The rainbow boa would sometimes swallow sand-covered prey too.



naar binnen. Bij de netslang en bij de anaconda kwam dit niet voor. In juli 1966 viel het ons op, dat de boa constrictor nu en dan met de voor- of zijkant van de kop tegen harde voorwerpen drukte. Jammer genoeg was dit voor ons geen aanleiding de bek te inspecteren. In september werd de kop van de boa constrictor asymmetrisch dikker en, wat later, sloten de kaken aan de rechter kant niet goed meer en hing er slijm uit de bek. Bij inspectie bleek toen dat de h le mondholte bedekt was met grote zweren. Op deze zweren lag een geelwit beslag dat moeilijk was los te krijgen. Probeerden we dit beslag te verwijderen, dan begonnen de wonden te bloeden. Een keel-neus-oor-arts die wij om advies vroegen, vertelde ons dat het ziektebeeld leek op een infectie met de schimmel *Candida albicans*. Deze treedt op bij jonge kinderen die veel in zand spelen en die dit in de mond nemen. Een bij die kinderen heel goed werkende behandeling bestaat uit het meermalen per dag penselen van de beslagen met 3% borax-glycerine. Wij begonnen daarop direct met deze behandeling (zie grafiek),  en maal per dag of om de andere dag. Ondanks deze lage behandelingsfrequentie was het effect duidelijk. Na een keer of vier penselen zaten de beslagen los en konden gemakkelijk en zonder bloeden worden verwijderd.

Toen bleek op sommige plaatsen het bot bloot te liggen. We schrokken daar erg van en besloten het dier, toen het zeven behandelingen achter de rug had, een tijd rust te gunnen. Na twee weken rust bleken vele wonden, ook die waar bot bloot lag, fraai te zijn genezen, maar er waren toch nog veel zweren overgebleven en ook nieuwe erbij gekomen, zodat we weer een serie (nu van acht) behandelingen begonnen.

During the month of July 1966 we noticed that the boa constrictor sometimes pressed its snout or the sides of its head against solid objects. It is a pity that this behaviour did not induce us then to inspect its mouth. An asymmetric swelling of its head appeared in September 1966. Soon afterwards the animal could not close its right jaws anymore and some slime dangled from its mouth. Upon inspection its mouth appeared to be completely covered with large ulcers. Each ulcer was covered with a yellow-white lining. The wounds started to bleed when we tried to remove the lining. We sought advice from an ear, nose and throat specialist. He told us that the clinical picture suggested an infection with *Candida albicans*, a fungus that occurs quite often in young children that often play in sand and put sand in their mouths. With children an effective therapy is to paint the ulcers several times a day with three-percent borax in glycerine solution.

We applied this treatment straight away (see graph) with a frequency of one session per day or every other day. Its effect was clear, despite the low application frequency. After four sessions the linings became loosely attached and could easily be removed without the loss of blood. In some spots bare bone became visible. This caused us a bit of a fright, so after seven sessions we decided to interpose a two-week period of rest. Thereafter many wounds had healed beautifully, also those that had shown bare bone. However, not only did several ulcers remain but some new ones had appeared too. This circumstance induced us to start a new series of treatments, eight in all, this time. A microscopic inspection of the lining showed the presence of threadlike structures besides many leukocytes. Cultures for bacteria and for fungi done elsewhere,

Onder de microscoop zagen wij in vers beslag naast leukocyten ook draderige structuren. Elders uitgevoerde kweken op schimmels of bacteriën bleven jammer genoeg negatief. Om verdere infecties te voorkomen, werd al het zand uit de terraria verwijderd en vervangen door bakstenen. We overwoegen het zand te steriliseren en in de bakken te houden, maar deden dit niet, omdat het toch weer vochtig zou worden en dan opnieuw een voedingsbodem voor rondzwervende schimmelsporen zou vormen.

Inmiddels (begin oktober 1966) begon ook de regenboogboa duwbewegingen met de kop te vertonen. Bij inspectie bleek in de bek een aantal kleine zweertjes te zitten en er zat rechts achter in de bek een stevig vastzittend kaas- en weefselachtig gezwel van enige centimeters lengte, met een doorsnede van 1 cm. Na vijf keer penselen liet dit gezwel in zijn geheel los. Herhaalde behandeling met boraxglycerine (twee weken penselen, twee weken rust) had, afgezien van de eerste opruiming, verder ook maar weinig effect. Bij beide dieren kwamen de ontstekingen terug, waarbij opviel dat zweren optraden rond de tanden en op het tegenovergelegen slijmvlies van de andere kaak. Zo'n tand was gehuld in een gele, kaasachtige koker die na enige keren penselen van de tand kon worden geschoven, maar toch weer terugkwam. Bij tanden die licht waren aangedaan, zat de koker om de punt van de tand. Was de tand erger ziek, dan liet deze tenslotte vanzelf los. Op deze wijze raakte vooral de ernstig zieke boa constrictor spontaan heel wat tanden kwijt.

Goede raad was duur. Borax is een giftige stof en mag niet lang worden toegepast. De andere aanbevolen middelen tegen bekrot zijn speciaal tegen bacteriën gericht en om-

however, appeared to remain negative. In spite of this we decided to remove the sand out of all terraria, by way of a preventive measure and replaced the sand with brick. Sterilisation of the sand was considered but rejected because the sand would certainly become humid, hence again becoming a substrate for fungal spores roaming about.

In the meantime (early in October 1966) the rainbow boa also started to show head pressing movements. Upon inspection its mouth contained several small ulcers but also a solid mass with a diameter of about one centimetre, located at the right side in the back of its mouth. The mass resembled a mixture of cheese and tissue. After five painting sessions, it came out as a whole. However, after the initial positive effect, further borax-glycerine treatment (two weeks of painting with the mixture followed by two weeks rest) did not have much effect. So in both animals the inflammations reappeared.

It became clear, however, that the ulcers appeared around the teeth as well as on the mucosa of the opposite jaw. Such a tooth was covered with a yellowish cheese-like cylindrical structure, that after several painting sessions could be lifted off the tooth. The cylinders reappeared, however. Slightly affected teeth showed the cylinder to be situated around their tips. Heavily affected teeth did finally fall out. In this way the now very ill boa constrictor lost many teeth. So what could now make the difference? Borax is a toxic substance and may not be applied for a longer period. Other remedies advised in cases of ulcerous stomatitis were antibacterial. These did not seem useful in our situation because we suspected a primary fungal disease because of the way the infected teeth be-





dat wij naar aanleiding van de tandziekte veronderstelden dat een eventuele bacteriële infectie secundair is aan een schimmelinfectie, leek het gebruik daarvan ons weinig zinvol toe.

De toestand van de boa constrictor werd nu snel slechter (december 1966 - januari 1967). Het beslag breidde zich uit. Het dier at niet meer, was traag en moest gedwongen worden gevoerd. De dwangvoeding deden wij met dode muizen die wij goed nat maakten om deze gemakkelijk naar binnen te laten glijden. Daarna werd met een schaar een knip in de nek van de muis gemaakt en de punt van een 30 cm lange, ongeveer één cm dikke, gladde stok in het achterhoofds gat van de muis gestoken. De slang werd dan op een gladde ondergrond gelegd en met de linkerhand achter de kop gepakt, terwijl met de rechterhand de kop van de muis via het tongelgat in de bek werd geschoven. Met behulp van de stok werd de muis voorzichtig verder geduwd, tot de stok bijna geheel in de slang was verdwenen. Wanneer wij de stok dan met een snelle ruk terugtrokken hadden en de slang loslieten, braakte deze de muis niet uit.

Inmiddels bleek ons bij navraag in de kliniek, dat er sinds kort een nieuwe en bijzonder sterk werkende anti-schimmelstof werd toegepast: nystatine, verkrijgbaar in pillen van 200.000 I.E. of 500.000 I.E., maar ook als zalf. (Er is in de kliniek nóg een behandeling bekend: het slikken van griseofulvine. Het duurt daarbij echter vele maanden voor het zieke deel van bijvoorbeeld een nagel is weggegroeid.) Omdat nystatine aan de lucht snel wordt afgebroken en omdat wij het brengen van zalf bij de luchtwegen gevaarlijk vonden, zagen wij a priori af van het zalfpreparaat

haved, also while a bacterial influence, if present, was most probably secondary to the fungal infection.

The condition of our boa constrictor deteriorated in the period of December 1966 - January 1967. The infected area increased in size. The animal declined food, became sluggish and had to be force-fed. The snake was fed dead mice, always thoroughly wetted to ease passage. With a pair of scissors a cut was made in the neck of the mouse. A 30-cm long stick with a diameter of about one centimetre was then put into the occipital opening of the mouse. The snake was placed on a slippery base, with the left hand seized behind the head while the right hand moved the head of the mouse into the snake's mouth by way of the tongue opening. The stick was then used to carefully move the mouse down into the snake till the stick almost disappeared into the snake. When the stick was then drawn back quickly and the snake released it did not regurgitate the mouse.

Meanwhile we learned from a clinical source about the presence of a new, and in humans quite effective, medicine against fungal infections of nails: nystatin, available in tablets of 200.000 I.U. (International Units) or 500.000 I.U., and in an ointment. (Another well-known clinical therapy consists of the regular ingestion of griseofulvin. It takes many months, however, for the diseased part of a nail to grow off.)

Because nystatin is quickly broken down when exposed to air and since we did not want to apply a fatty ointment to the mouth of the snake for fear of blocking its airway, we refrained from the use of an ointment.

en gebruikten pillen van 500.000 I.E. om ter plaatse een vers nystatine papje te maken. Daartoe werd per behandeling één pil in een mortier fijn gestampt en vermengd met één ml glycerine. Met behulp van een penseel werd dit papje over de hele bek uitgestreken, met uitzondering van de openingen van de luchtwegen. Het effect op de zweren was inderdaad verbluffend. Na één behandeling was al het beslag verdwenen en vertoonden de wonden duidelijk tekenen van genezing, ook op plaatsen waar bot bloot lag. Voortzetting van de behandeling leidde echter wederom niet tot verdere verbetering. De tanden bleven ziek en op de plaatsen waar het slijmvlies met deze tanden in contact kwam, bleven nieuwe zweren ontstaan. Nu is het van schimmelinfecties bij de mens bekend, dat een aandoening van structuren als de nagels niet door locale toepassing van anti-schimmelstoffen is te bestrijden. De snelste behandeling bestaat dan uit het trekken van de nagels, gevolgd door een locale anti-schimmelnabehandeling. Omdat de boa constrictor ondertussen zo ziek was geworden dat wij vreesden de strijd te hebben verloren, besloten wij een variant op deze behandeling toe te passen door de zieke tanden te verwijderen en lokaal na te behandelen met het nystatine-glycerine-papje.

We deden dit op de volgende manier (zie foto): één man pakte de slang achter de kop en ergens op het lichaam en legde haar op een tafel met goede verlichting. Daarop opende de operateur de bek door de spitse achterkant van een penseel via de tongelopening in de bek te brengen en dit penseel dan voorzichtig dwars in de bek te plaatsen. Een enige cm brede doorzichtige lat (een plastic liniaal bijvoorbeeld) werd

We hence used 500.000 I.U. tablets to prepare a fresh application at each session. The tablet was pulverised in a mortar and mixed with one ml of glycerine. With the use of a brush the whole inside of the mouth was painted with the nystatin application, except for the airway opening. The effect was amazing for one thing. The lining of the ulcers disappeared after one painting while the wounds were healing, even bare-boned ones. However, continuation of the treatment again did not further improve the situation. The teeth remained ill and new ulcers arose on the places where the mucous membrane came into contact with these diseased teeth. From fungal infections in humans it is known that diseases of structures like nails do not recover upon the local application of antifungal medicines. The quickest way to effective treatment consists of pulling the diseased nails out, followed by local antifungal application. The boa constrictor had become very ill, so much so that we feared for its life. We decided, therefore, to apply a variation on this method namely to pull out the affected teeth followed by the application of the nystatin-glycerine mixture.

We did this as follows (photograph). The assistant grasped the snake behind the head and somewhere on the body and placed it on a well-lit table. The surgeon then put the pointed back of a brush through the opening for the tongue between its upper jaws and then carefully moved the brush crosswise into its mouth thus opening it. A translucent strip of plastic (a ruler, for instance) was then put across the mouth and pressed with the thumb against the throat of the snake. As much as possible of the lining of the ulcers was removed with the use of a blunt pair of tweezers. Loose teeth were also removed. Then five

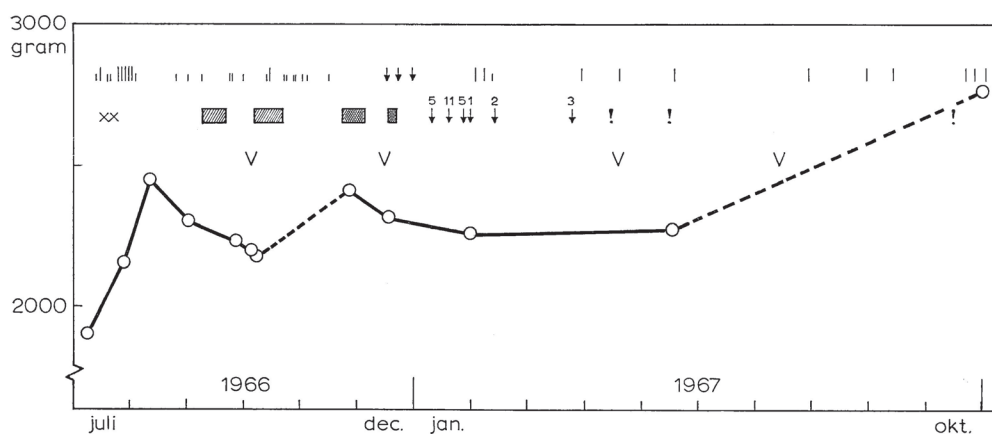




vervolgens dwars in de bek gezet en met de duim van de linkerhand tegen de keel gedrukt. Daarop werd eerst zoveel mogelijk beslag met de eventuele losse tanden verwijderd met behulp van een gebogen stomp pincet. Met een knabbeltang werden vervolgens vijf tot tien zieke tanden uitgeknipt. De tang werd over de tand geschoven tot op het bot, waarna de tand werd afgeknipt. We probeerden daarbij het slijmvlies en de naastliggende tanden te sparen. Dit lukte niet altijd, wat geen bezwaar bleek te zijn. De wond bloedt even sterk, maar dit houdt snel op. Na het wegknippen van de zieke tanden werd het gestolde bloed uit de bek geveegd en vervolgens werd de hele bek met behulp van het penseel ingesmeerd met het nystatine-glycerinepapje. Antibacteriemiddelen gaven wij niet. Desondanks genazen de door deze behandeling opgetreden wonden snel. Het is niet nodig de slang narcose te geven. Het dier reageert met vlucht pogingen op het openen van de bek, maar houdt zich dan verder rustig. Op het wegknippen van de tanden is geen reactie waar te nemen.

to ten diseased teeth were cut away with the use of a bone nibbler. The instrument was moved over each affected tooth down onto the bone, whereupon the tooth was cut off. We tried to save the mucosa and the neighbouring teeth. In this we were often not successful, but that did not appear to be a real problem. The wound bleeds heavily but for a short time only. When all visibly diseased teeth had been removed the clotted blood was wiped out of the mouth whereupon the whole mouth was painted with the nystatin-glycerine mixture. The wounds healed quickly, even though we did not apply antibacterial drugs. It was not needed to narcotise the snake. It reacts with a flight attempt upon the opening of its mouth, but quiets down and remains quiet. It does not show any observable reaction to the cutting away of its teeth.

This treatment was repeated once a week or once a fortnight, dependent upon the gravity of the illness and it lasted until the mouth was completely healed. Two sessions sufficed to heal the rainbow boa.



Afhankelijk van de ernst van de toestand werd de behandeling óf iedere week herhaald óf eens in de veertien dagen, net zolang tot de bek geheel gaaf was. Bij de regenboogboa was dit na twee behandelingen het geval, waarbij in het geheel zeven tanden zijn uitgeknipt. De behandeling van de boa constrictor heeft enige maanden geduurd (zie grafiek). Bij dit dier, dat er begin 1967 erg slecht aan toe was, zijn in zes keer totaal 27 tanden actief verwijderd. De laatste keren werden telkens maar een paar tanden weggehaald die kennelijk eerder waren aangetast, maar waarvan dat tevoren nog niet was te zien. De verbetering in de algehele toestand trad veel eerder in. De boa constrictor begon nog tijdens deze tandextractiebehandeling weer spontaan te eten. Sindsdien zijn alle tanden teruggekomen. De bek is nu reeds zes maanden schoon evenals die van de regenboogboa. Ook is de algehele conditie nu zo goed, dat wij niet bang meer zijn voor een inwendige schimmelinfectie, die na zo'n bekinfectie op zou kunnen treden. Indien men hier bang voor is, zou men na elke behandeling van de bek nog een hele nystatinepil naar binnen kunnen duwen, wat wij (niet consequent) bij de boa constrictor hebben gedaan.

De anaconda en de netslang hebben deze aandoening niet opgelopen. Ter vergelijking volgen hier de gewichten van de vier genoemde slangen per 1 november 1967: *Epicrates cenchrus* 2790 gram, *Eunectes murinus* 2250 gram, *Constrictor constrictor* 2760 gram en *Python reticulatus* 1970 gram. Samenvattend is onze indruk, dat deze vorm van stomatitis ulcerosa wordt veroorzaakt door schimmels die via het op het vochtige zand van het terrarium liggende prooidier in de bek komen. In de eerste fase zal her-

The treatment of the boa constrictor, however, lasted several months (see graph). This animal was very ill at the beginning of 1967 and a total of 27 teeth had to be actively removed for which six sessions were needed. At the final sessions only a few teeth had to be cut off. These must have been infected before, but not yet visibly so. The improvement of the general condition of the boa constrictor occurred much earlier. Even during the period of extractions of the diseased teeth did the boa start to eat spontaneously. Afterwards all its teeth recurred. It has been six months now after the end of the treatment and its mouth, as well as that of the rainbow boa, remained healthy. Their general condition is now so good that we are not afraid anymore for the presence of an internal fungal infection that might have threatened to complicate the stomatitis. By way of a precautionary measure one may, during each treatment, force-feed the snake one nystatin tablet. We did this with our boa constrictor, albeit not systematically. Neither the anaconda nor the reticulated python acquired the ulcerous stomatitis. The weights of all four snakes will be presented here for comparison: *Epicrates cenchrus* 2790 gram, *Eunectes murinus* 2250 gram, *Boa constrictor* 2760 gram and *Python reticulatus* 1970 gram, all per November 1st, 1967.

Summary

In recapitulation it is our impression that this kind of ulcerous stomatitis is caused by fungi that enter the mouth of the snake on sand clinging to the beast of prey that lied on the humid sandy bottom of the cage. During the initial stage of the disease a repeated painting of the inside of the mouth with a three-percent borax-glyc-





haald penselen met 3% borax-glycerine of, beter, met vers bereide nystatine-glycerine voldoende zijn. Zijn de tanden aangetast, dan moeten deze zo snel en zoveel mogelijk worden weggehaald, gevolgd door een nabehandeling met nystatine-glycerine. Wonden, die zo groot en diep zijn dat het bot bloot ligt, genezen snel, ook zonder antibacteriemiddelen te geven.

Men moet er op bedacht zijn dat bij andere dieren ook de hoornranden van de kaken evenals de tanden een blijvende infectiebron kunnen zijn, zodat men die weg zal moeten snijden. Preventief is het verwijderen van zand uit alle terraria voldoende gebleken. Stomatitis ulcerosa is hierna bij geen van onze dieren meer voorgekomen.

Voetnoot

De beschreven behandeling zal het best kunnen worden uitgevoerd in overleg en in samenwerking met de eerste auteur of een dierenarts. Vanwege het belang van de determinatie van de desbetreffende ziekteverwekker(s) verzoeken wij geïnteresseerden in eerste instantie contact op te nemen met Dr. P. Zwart, Rijksuniversiteit te Utrecht, Faculteit Diergeneeskunde, Afd. Ziektekunde Bijzondere Dieren.

In 2009 toegevoegde voetnoot

Het in de laatste regel van het artikel genoemde adres heeft op 1968 betrekking. Men bezoekt nu de eigen dierenarts.

Het leven van de boa's kon worden gered dank zij de adviezen van mijn familieleden. Mijn vader Dr. D. Verveen was de in dit artikel genoemde keel-, neus-oorarts, terwijl mijn schoonvader Dr. M.C. Keulemans, apotheker, de genoemde klinische bron vormde.

erine solution or, better, with a freshly prepared nystatin-glycerine application will be sufficient. When teeth have been involved then these need to be removed as quickly and as completely as possible, each time followed by the application of the nystatin-glycerine mixture. Wounds that are as large and deep as to show bare bone also heal quickly, even in the absence of antibacterial treatment.

One has to be prepared for the possibility that in other animals not only teeth but also the keratin borders of the jaws may be involved and have to be cut away. The removal of sand out of all our terraria by way of a preventive measure appeared to be sufficient. Since then ulcerous stomatitis has not recurred within our animals.

Comment

The treatment described here may best be done after consultation and in cooperation with the first author or with a veterinarian. Because it is of importance to try to determine the causal agent(s) we ask interested parties to first contact Dr. P. Zwart of the Utrecht University, Faculty Veterinary Medicine.

Note added in 2009

Please note that the final sentence was written in 1968. Today one visits the local veterinarian.

The life of the boas was saved thanks to the advice of the following consultants in my family: My father Dr. D. Verveen was the ear, nose and throat specialist mentioned in this paper, while my father in law Dr. M.C. Keulemans, pharmacist, was the mentioned clinical source.

English corrections: Mark Wootten.